



## INFORME ECOGRAFICO

<b>Propietario:</b>		<b>Raza:</b>	<i>Shit Tzu</i>
<b>Paciente:</b>	<i>Osi</i>	<b>Fecha:</b>	<i>23 de mayo</i>
<b>Edad:</b>	<i>9 meses</i>	<b>Hora:</b>	<i>15:20 p.m.</i>
<b>Sexo:</b>	<i>Hembra</i>	<b>Clínica Veterinaria:</b>	<i>Posta Oasis</i>
<b>Especie:</b>	<i>Canino</i>	<b>Motivo de examen:</b>	<i>Abdominal</i>

### REPORTE:

**Vejiga:** con presencia de moderado contenido urinario, con pared y mucosa monolaminar, con medida de 0.93mm. de espesor en pared dorsal. Con presencia de sedimento mineral en en base

#### Riñones:

- **Riñón izquierdo:** topografía, contornos y forma alterada, de un diámetro de 30.67mm. de largo y 19.94mm. de ancho. Con corteza hipocogénica y medula anecoica, con relación cortico / medular disminuida, bordes regulares, y divertículos y vaso arcuatos visibles con presencia de mineralizaciones
- **Riñón derecho:** topografía, contornos y forma alterada, de un diámetro de 35.04mm. de largo y 18.98mm. de ancho. Con corteza hiperecogénica con presencia de anillo corticomédular y medula anecoica, con relación cortico / medular disminuida, bordes regulares, y divertículos y vaso arcuatos poco visibles con presencia de mineralizaciones

**Bazo:** con topografía ligeramente desplazada desde cuadrante inguinal izquierdo zona de cola hasta cuadrante lateral derecho zona de cabeza, contornos y forma agrandada, tamaño aumentado, ecogenicidad y eco textura hipocogénica difusamente y de granularidad media, medida de 17.17mm de espesor a nivel de cuerpo esplénico con venas esplénicas distendidas

**Hígado:** con parénquima heterogéneo de eco textura gruesa y ecogenicidad aumentado, de tamaño incrementado con relación a la distancia estomacal y renal, bordes romos ligeramente ahusados. Vesícula biliar distendida y pared de 1.75mm. con presencia de contenido ecogénico sugerente a sedimento biliar



**Ovario y Útero:** ovario izquierdo y ovario derecho con presencia de múltiples estructuras globulares de tamaño de 8.56mm y 7.20mm respectivamente con presencia de estructuras anecoicas sugerente a quistes foliculares

### **CONCLUSIONES:**

- Riñones con imágenes compatibles con moderada nefropatía aguda con presencia de mineralizaciones
- Bazo con imágenes compatibles con moderada esplenomegalia
- Hígado con imágenes compatibles con moderada hepatopatía y presencia de sedimento biliar
- Vejiga con imágenes compatibles con presencia de sedimento mineral en base
- Ovarios con imágenes compatibles con presencia de múltiples quistes foliculares

### **RECOMENDACIONES:**

*Monitoreo ecográfico del sistema hepático, renal y renal excretor, exámenes de sangre y bioquímico y correlacionar hallazgos con historia del paciente, observación y queda a criterio medico el manejo del paciente*



SAULO BEGAZO CABALLERO

C.M.V.P.8272

Médico veterinario y Zootecnista.

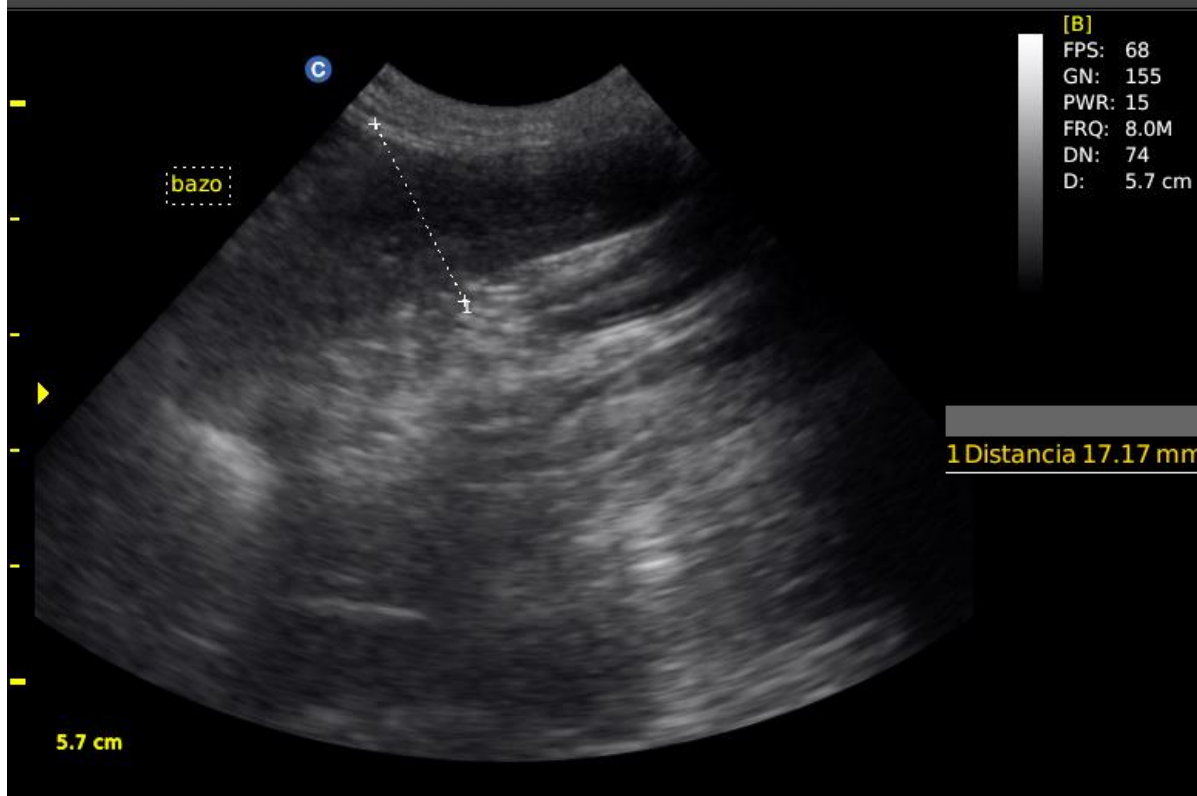
©Magister en Ciencias Veterinarias.

Especialista en Animales de Compañía

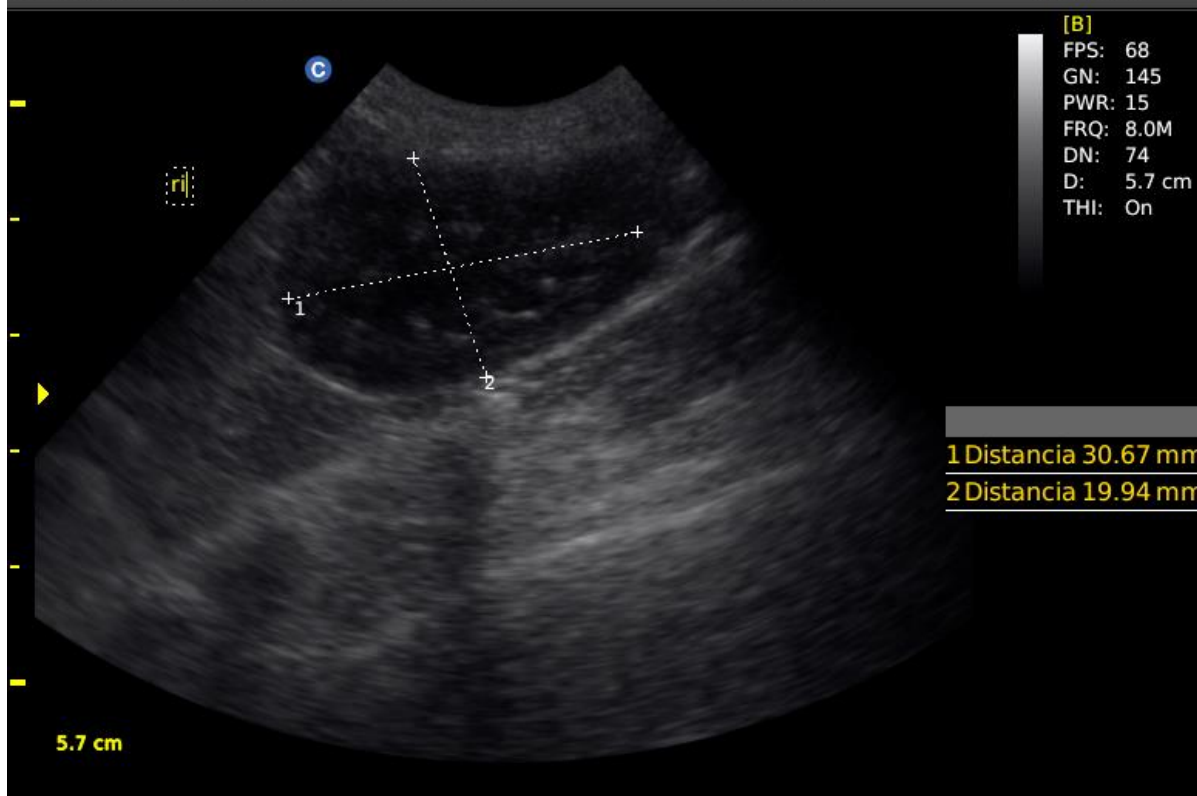
**Nota:** La ecografía es un método diagnóstico complementaria el cual debe ser interpretado por el médico tratante. Los posibles diferenciales detallados en los hallazgos son interpretación del ecografista, por lo que se recomienda que el médico tratante lea el reporte completo. El manejo medico es responsabilidad del médico veterinario tratante.



2024-05-23-0004 Saulo Begazo Caballero MI:0.80 TIS:<0.2 23-05-2024  
 osi 9meses veterinaria posta oasis Canine ABD MC6-A/8.0M 15:21:56

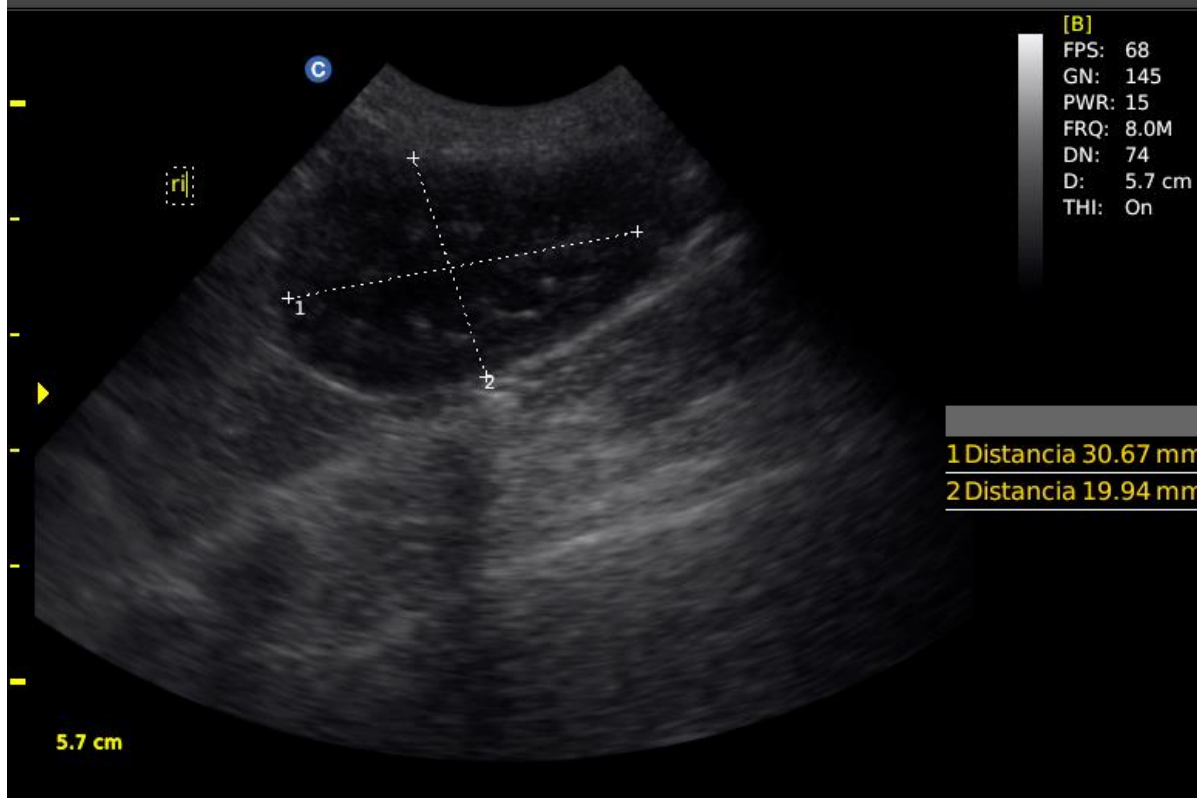


2024-05-23-0004 Saulo Begazo Caballero MI:0.80 TIS:<0.2 23-05-2024  
 osi 9meses veterinaria posta oasis Canine ABD MC6-A/8.0M 15:22:28

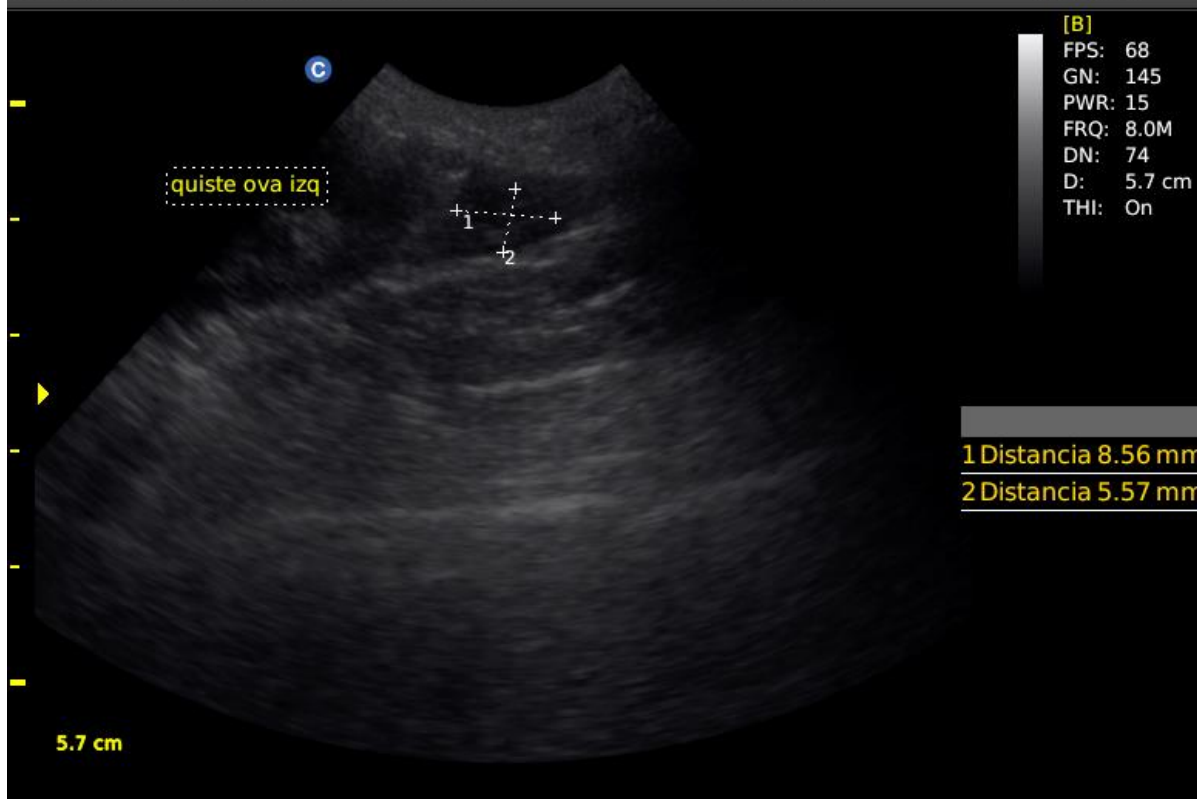




2024-05-23-0004 Saulo Begazo Caballero MI:0.80 TIS:<0.2 23-05-2024  
osi 9meses veterinaria posta oasis Canine ABD MC6-A/8.0M 15:22:40

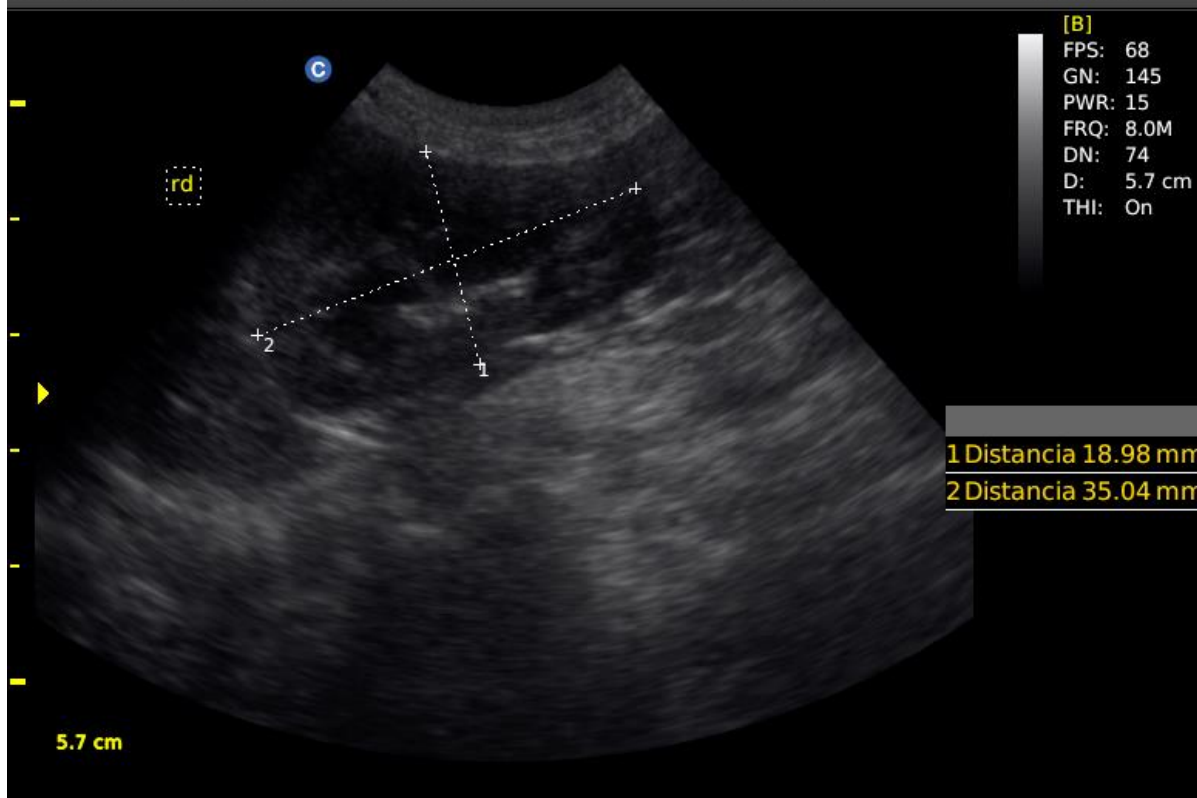


2024-05-23-0004 Saulo Begazo Caballero MI:0.80 TIS:<0.2 23-05-2024  
osi 9meses veterinaria posta oasis Canine ABD MC6-A/8.0M 15:23:08

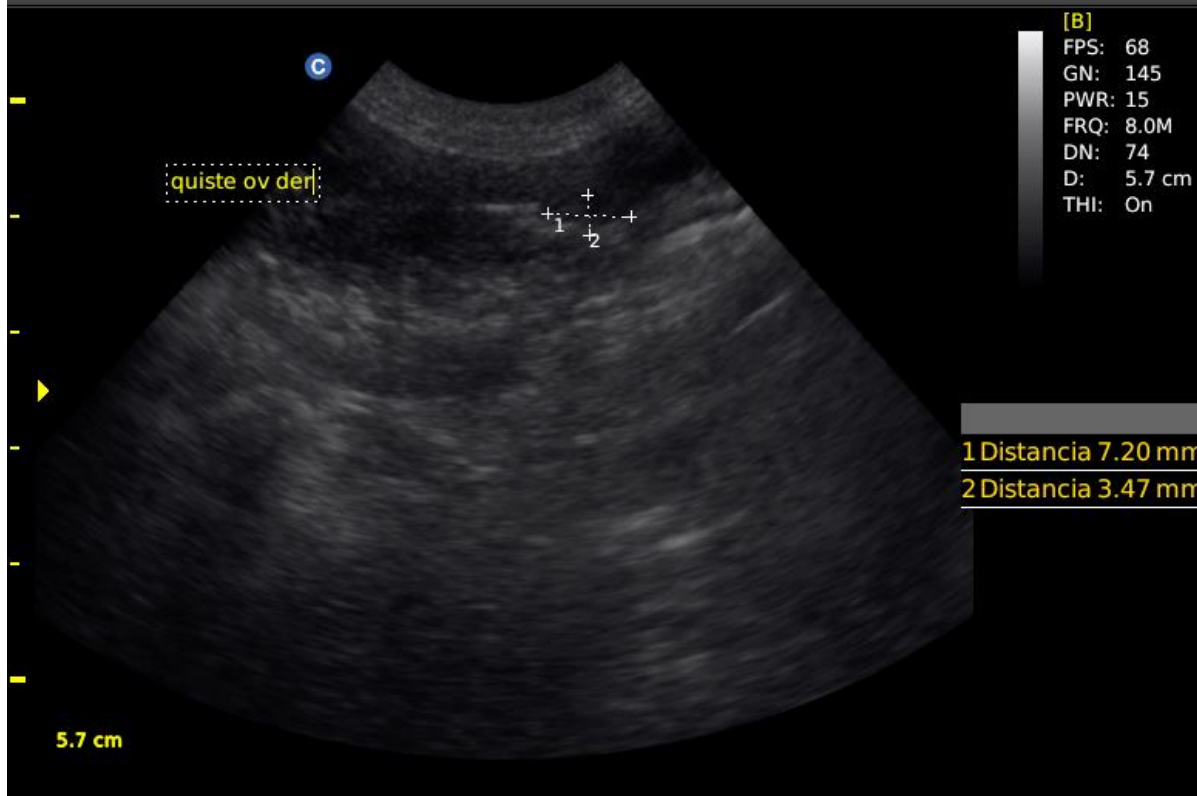




2024-05-23-0004 Saulo Begazo Caballero MI:0.80 TIS:<0.2 23-05-2024  
osi 9meses veterinaria posta oasis Canine ABD MC6-A/8.0M 15:23:46

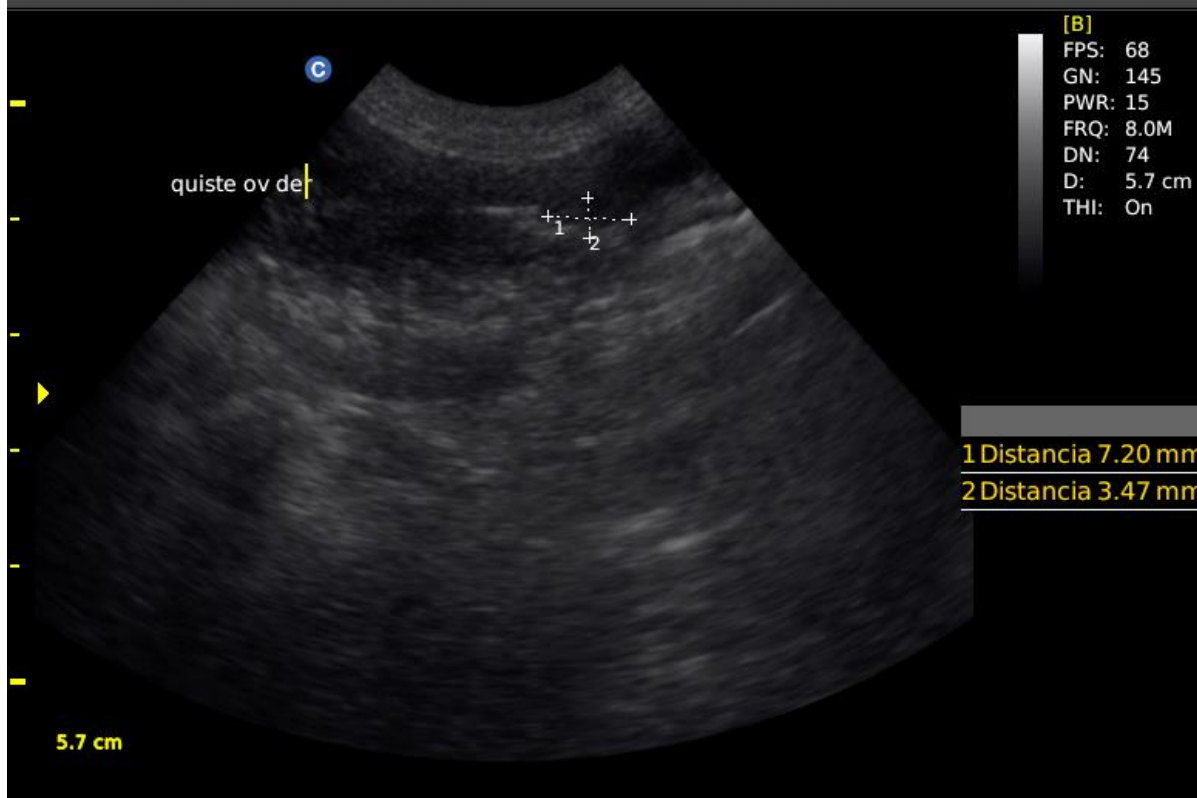


2024-05-23-0004 Saulo Begazo Caballero MI:0.80 TIS:<0.2 23-05-2024  
osi 9meses veterinaria posta oasis Canine ABD MC6-A/8.0M 15:24:51

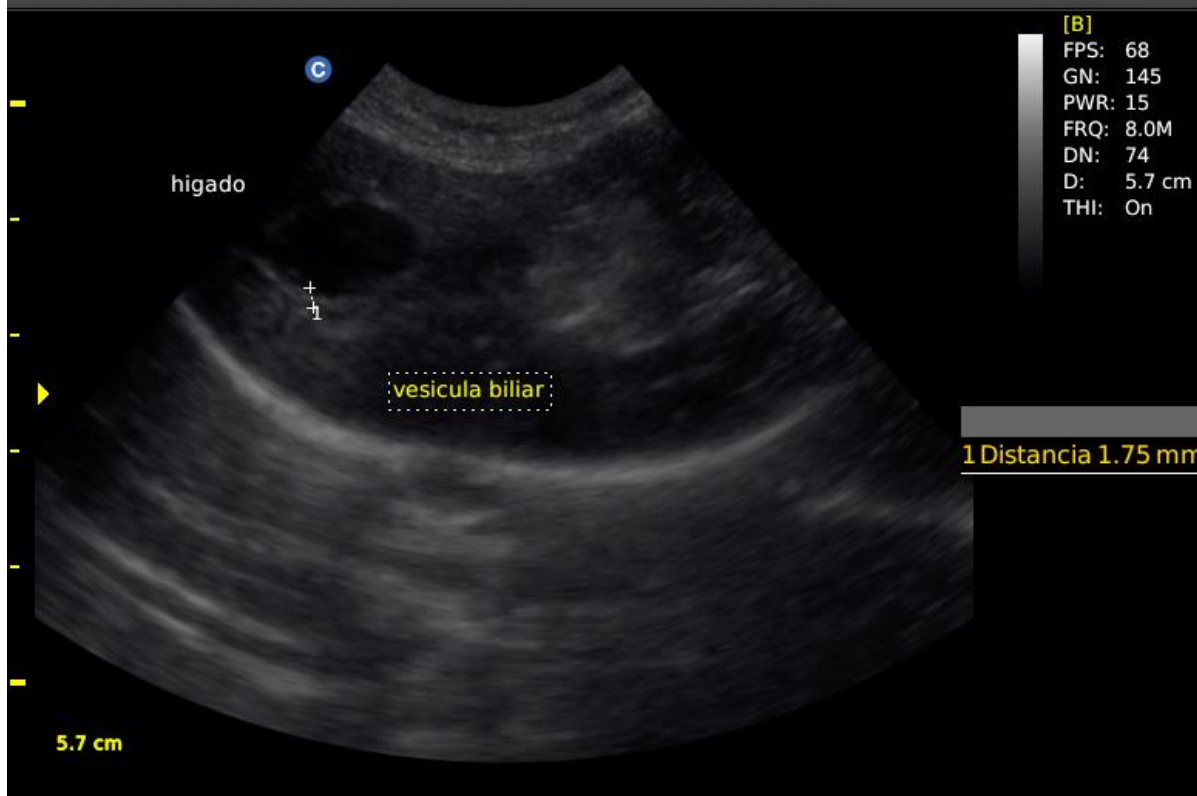



2024-05-23-0004 Saulo Begazo Caballero MI:0.80 TIS:<0.2 23-05-2024  
 osi 9meses veterinaria posta oasis Canine ABD MC6-A/8.0M 15:25:18

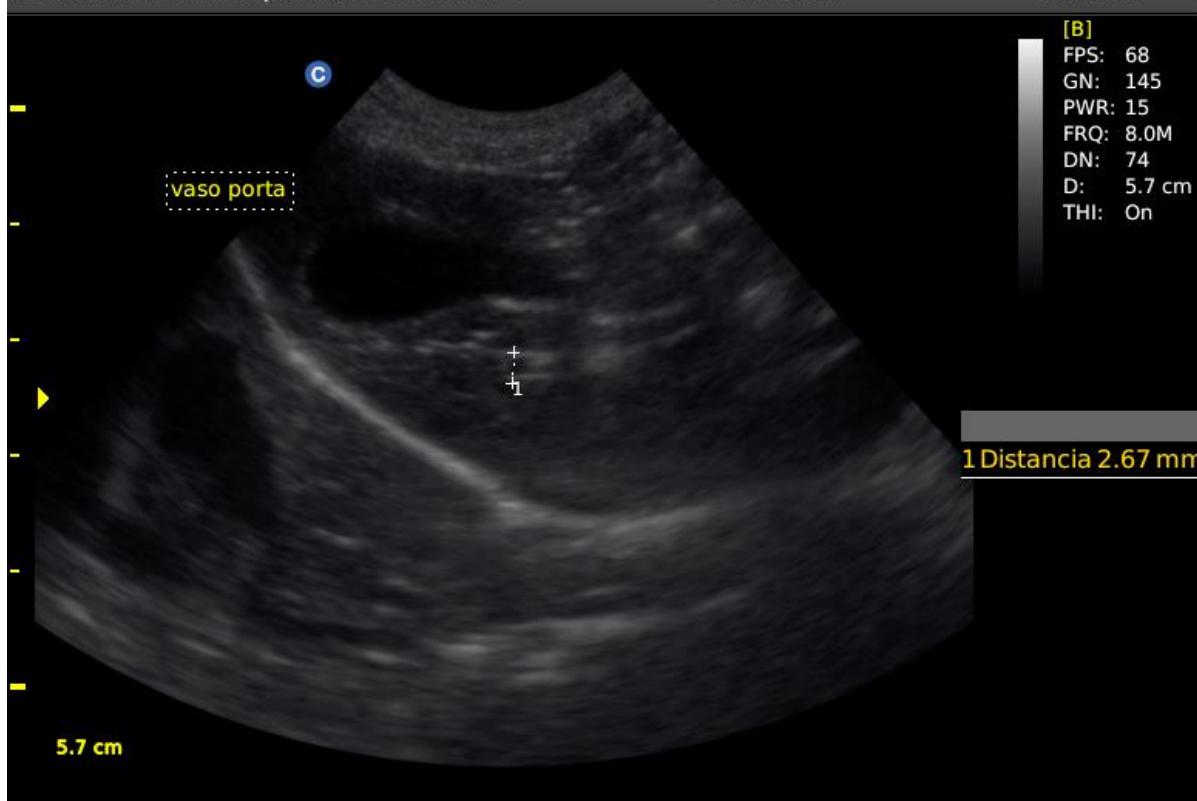


2024-05-23-0004 Saulo Begazo Caballero MI:0.80 TIS:<0.2 23-05-2024  
 osi 9meses veterinaria posta oasis Canine ABD MC6-A/8.0M 15:26:22

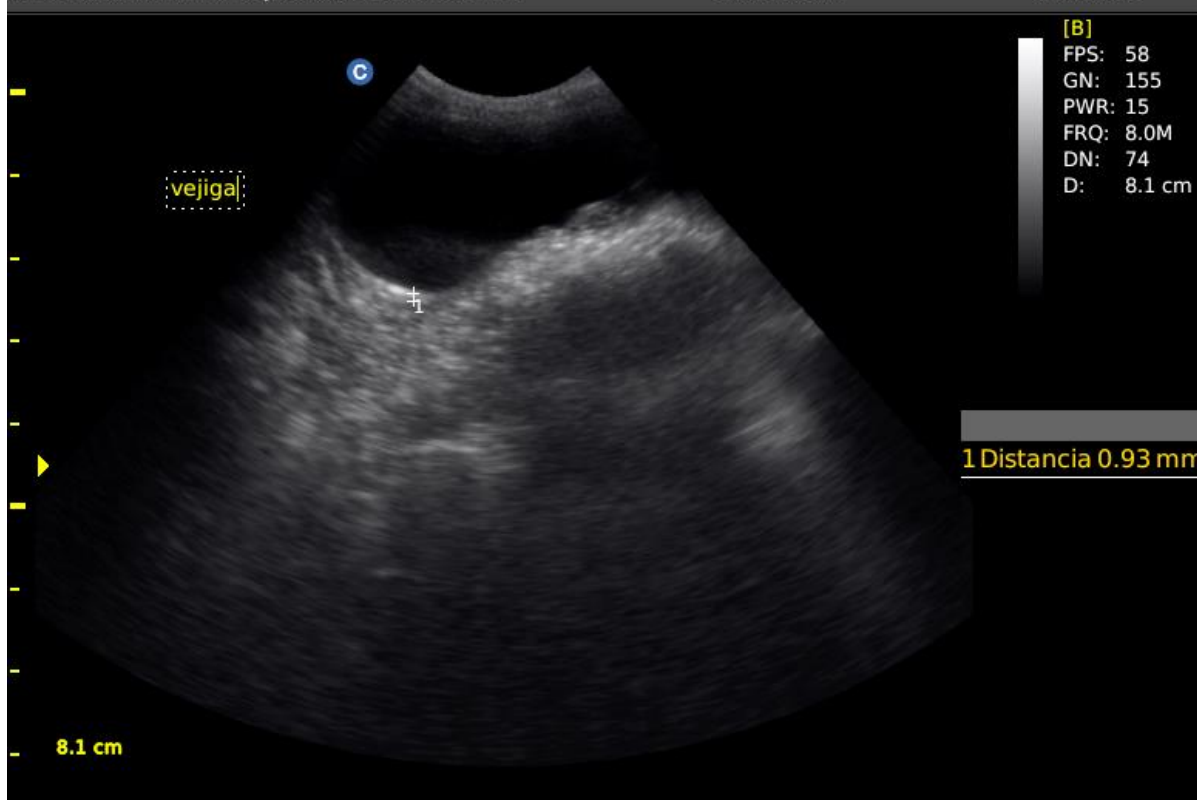




2024-05-23-0004 Saulo Begazo Caballero MI:0.80 TIS:<0.2 23-05-2024  
osi 9meses veterinaria posta oasis Canine ABD MC6-A/8.0M 15:27:58



2024-05-23-0004 Saulo Begazo Caballero MI:0.40 TIS:<0.2 23-05-2024  
osi 9meses veterinaria posta oasis Canine ABD MC6-A/8.0M 15:20:12





2024-05-23-0004

Saulo Begazo Caballero

MI:0.80 TIS:<0.2

23-05-2024

osi 9meses veterinaria posta oasis Canine ABD

MC6-A/8.0M

15:21:47

