

I. Información del Paciente

Paciente: Princesa
Especie: Canino
Sexo: Hembra
Raza: Mestizo
Edad: 5 años

Veterinario: C. Mendoza
Clínica Veterinaria: Seis huellitas
Propietario: Diego Huamán López

II. Antecedentes clínicos

Lesión única en piel de la zona dorsal, altura de la cruz, aspecto adherente, consistencia blanda, encapsulado y causa prurito.

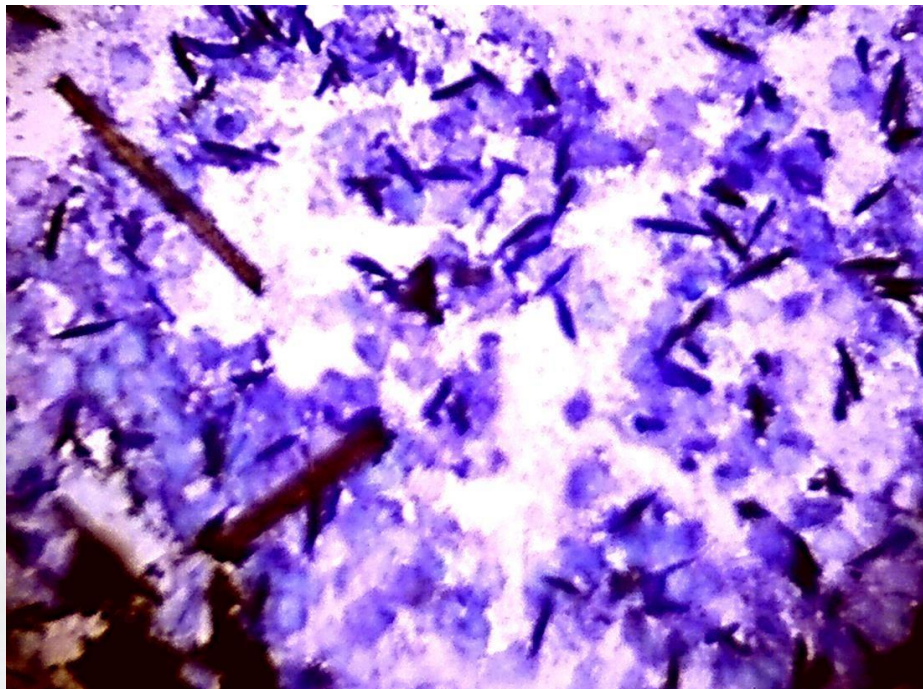
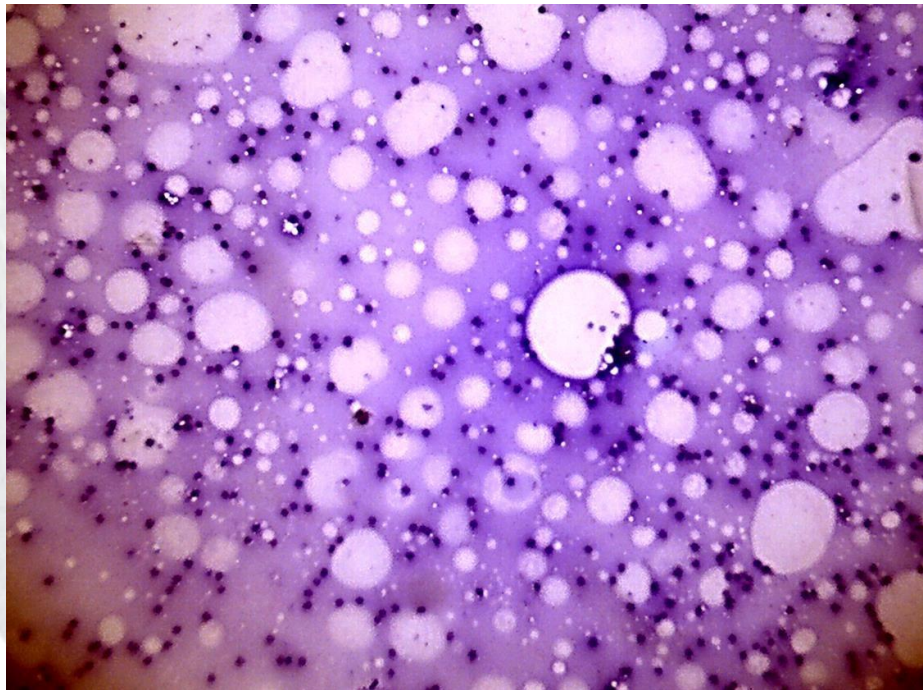
III. Descripción citopatológica

Los extendidos citológicos remitidos muestran en diferentes campos una moderada cantidad de glóbulos rojos los cuales se entremezclan con una solución de leve basofilia de aspecto oleoso a manera de una sustancia de fondo (compatible con degeneración grasa) en el cual se observa una significativa cantidad de glóbulos de grasa libre u glóbulos rojos. En una de las láminas se observa una región con una significativa cantidad de células epiteliales planas (sin atipia).

DX: Compatible moderada a severa paniculitis hemorrágica.

IV. Comentario

Esta presentación esté asociada a un efecto traumático localizado o a la acumulación de una sustancia irritante, una neoplasia de origen adiposo (lipoma) o por la presencia de células epiteliales planas. Se recomienda la extracción completa del área afectada para su respectivo análisis histopatológico como método complementario.



Dr. CHRISTIAN PITOT ALVAREZ
C.M.V. 8985