

FROTIS DE HEMOPARÁSITOS

LABORATORIO CLINICO PATOLÓGICO VETERINARIO



MasterVet Lab

SOLICITUD: +

WISIN GUTIERREZ (CANINO - SHIH TZU)

VETERINARIA: 6 Huellitas

EDAD: 7 años

FECHA DE RECEPCION: 30/10/2024

MEDICO VETERINARIO: Cesar Mendoza

H.C 34711

FECHA DE EMISION: 30/10/2024

I. HISTORIA CLÍNICA

Se recibe una muestra de sangre con EDTA, se realiza dos frotis sanguíneos de capa flogística.

II. DESCRIPCIÓN MORFOLÓGICA CITOLÓGICA

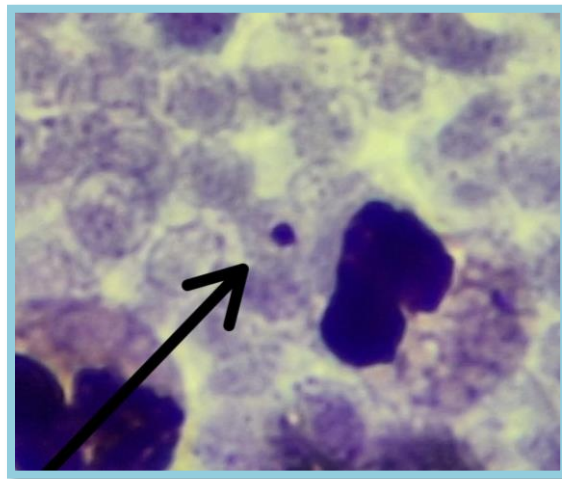
Se observan microorganismos pequeños, redondos y basófilos ubicados dentro de las plaquetas (intraplaquetario). No se observan mitosis ni células neoplásicas en la muestra remitida.


III. DIAGNOSTICO CITOLÓGICO

Frotis sanguíneo sugerente a *Anaplasma spp.*

IV. COMENTARIO

- Dada la baja especificidad de la técnica (El frotis de hemopatógenos tiene una sensibilidad y especificidad menor al 10%), se sugiere correlacionar con la historia clínica, signología y exámenes hematológicos del paciente para evitar un posible remanente plaquetario.
- Se sugiere realizar pruebas de inmunoensayo: **inmunocromatografía (ANIGEN), Elisa (4DX IDEXX), y/o PCR en tiempo real.** para corroborar el diagnóstico del cuerpo de inclusión y para descartar otros posibles hemopatógenos (*Ehrlichia spp*, *babesia spp*, etc). El tratamiento queda a criterio total del médico tratante.




Carlos R. Espejo T.
MÉDICO VETERINARIO
C.M.V.P. 12909