

# HEMOGRAMA MANUAL



**MasterVet Lab**

MAX GARCIA (CANINO - PUG)

Solicitud: 42645

Veterinaria: 6 Huellitas

Edad: 2 años

Fecha de Recepción: 24/10/2024

Médico: César Mendoza

Código: 34108

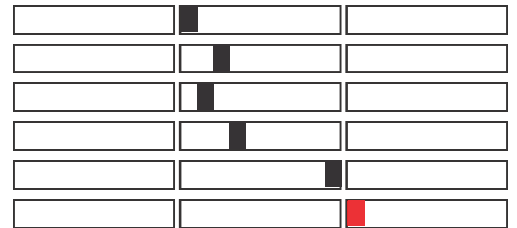
Fecha de Emisión: 24/10/2024

## RESULTADOS

### Parámetro Resultados Valores Referenciales

#### SERIE ROJA

Hematocrito	38.0	37-54 %
Hemoglobina	13.7	12-18 g/dL
Eritrocitos	5,800,000	5,500,000-8,500,000 /uL
VCM	65.5	60-77 fL
HCM	23.6	19-24 pg
CHCM	36.1	29-36 g/dL

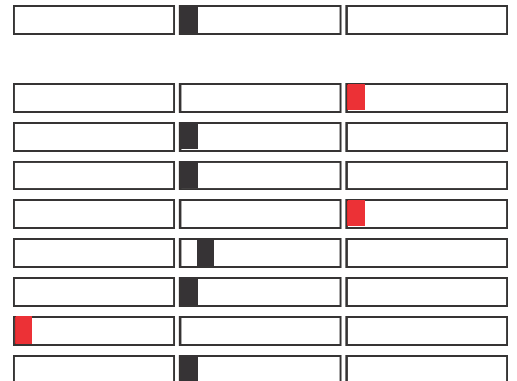


#### SERIE BLANCA

Leucocitos 6,770 6,000-15,000 /uL

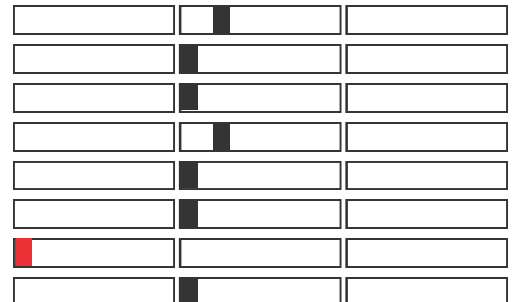#### VALOR RELATIVO %

Neutrófilos %	83	60-77 %
Metamielocitos %	0	0-3 %
Abastionados %	0	0-3 %
Segmentados %	83	60-77 %
Linfocitos %	14	12-30 %
Monocitos %	3	3-10 %
Eosinófilos %	0	2-10 %
Basófilos %	0	0-1 %



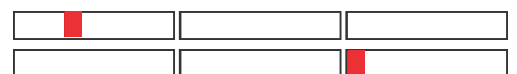
#### VALOR ABSOLUTO

Neutrófilos	5,619	3,200-11,550 /uL
Metamielocitos	0	0-450 /uL
Abastionados	0	0-450 /uL
Segmentados	5,619	3,200-11,550 /uL
Linfocitos	948	800-4,500 /uL
Monocitos	203	180-1,500 /uL
Eosinófilos	0	120-1,500 /uL
Basófilos	0	0-90 /uL



#### SERIE PLAQUETARIA

Plaquetas	57,000	185,000-500,000 /uL
MPV	16.1	5-15 fL



#### SOLIDOS PLASMÁTICOS

Solidos plasmáticos 6.6 5.2-8.2 g/dL





MAX GARCIA (CANINO - PUG)

Solicitud: 42645

Veterinaria: 6 Huellitas

Edad: 2 años

Fecha de Recepción: 24/10/2024

Médico: César Mendoza

Código: 34108

Fecha de Emisión: 24/10/2024

## Hallazgos morfológicos en el frotis sanguíneo

### Eritrocitos

Hipocromía	1+
Anisocitosis	-
Microcitosis	1+
Macrocitosis	-
Policromasia	-
Cuerpos de Heinz	-
Hematíes Nucleados	-
Cuerpos de Howell - Jolly	-
Punteado Basófilo	-
Eritroaglutinación	-
Pila de monedas (rouleaux)	-
Anillos de Cabot	-
Poiquilocitosis	-
Equinocitos	-
Acantocito	-
Queratocito	-
Esquistocito	-
Eliptocito	-
Esferocito	-
Excentrocito	-
Estomatocito	-
Drepanocito	-
Codocito	-
Dacriocito	-

### Leucocitos

Basofilia citoplasmática	-
Vacuolización citoplasmática	-
Cuerpos de Dohle	-
Granulación tóxica	-
Gigantismo celular	-
Núcleos en anillo	-
Linfocitos reactivos	-

### Plaquetas

Plaquetas activadas	1+
Agregación plaquetaria	-
Macroplaquetas	2+
Plaquetas gigantes	-
Satelitismo plaquetario	-

  
Carlos R. Espejo T.  
MÉDICO VETERINARIO  
C.M.V.P. 12909