

HEMOGRAMA MANUAL



MasterVet Lab 

NEGRA ALMENDRA (CANINO - MESTIZO)

Solicitud: 41289

Veterinaria: 6 Huellitas

Edad: 7 años

Fecha de Recepción: 11/11/2024

Médico: Claudia V.

Código: 35643

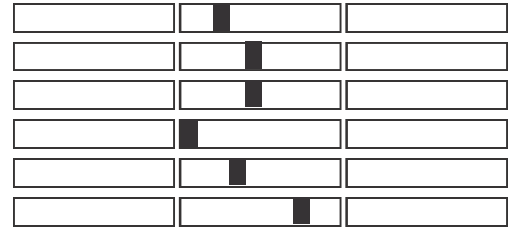
Fecha de Emisión: 11/11/2024

RESULTADOS

Parámetro Resultados Valores Referenciales

SERIE ROJA

Hematocrito	42.0	37-54 %
Hemoglobina	14.4	12-18 g/dL
Eritrocitos	6,900,000	5,500,000-8,500,000 /uL
VCM	60.9	60-77 fL
HCM	20.9	19-24 pg
CHCM	34.3	29-36 g/dL

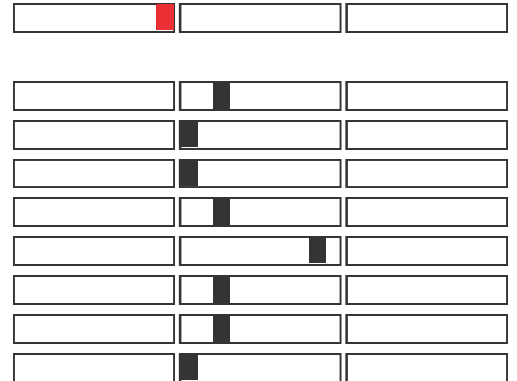


SERIE BLANCA

Leucocitos 5,550 6,000-15,000 /uL


VALOR RELATIVO %

Neutrófilos %	64	60-77 %
Metamielocitos %	0	0-3 %
Abastionados %	0	0-3 %
Segmentados %	64	60-77 %
Linfocitos %	27	12-30 %
Monocitos %	5	3-10 %
Eosinófilos %	4	2-10 %
Basófilos %	0	0-1 %



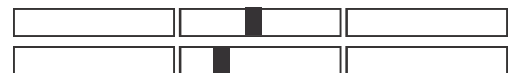VALOR ABSOLUTO

Neutrófilos	3,552	3,200-11,550 /uL
Metamielocitos	0	0-450 /uL
Abastionados	0	0-450 /uL
Segmentados	3,552	3,200-11,550 /uL
Linfocitos	1,499	800-4,500 /uL
Monocitos	278	180-1,500 /uL
Eosinófilos	222	120-1,500 /uL
Basófilos	0	0-90 /uL




SERIE PLAQUETARIA

Plaquetas	323,000	185,000-500,000 /uL
MPV	7.7	5-15 fL



SOLIDOS PLASMÁTICOS

Solidos plasmáticos 5.5 5.2-8.2 g/dL





NEGRA ALMENDRA (CANINO - MESTIZO)

Solicitud: 41289

Veterinaria: 6 Huellitas

Edad: 7 años

Fecha de Recepción: 11/11/2024

Médico: Claudia V.

Código: 35643

Fecha de Emisión: 11/11/2024

Hallazgos morfológicos en el frotis sanguíneo

Eritrocitos

Hipocromía	-
Anisocitosis	-
Microcitosis	-
Macrocitosis	-
Policromasia	-
Cuerpos de Heinz	-
Hematíes Nucleados	-
Cuerpos de Howell - Jolly	-
Punteado Basófilo	-
Eritroaglutinación	-
Pila de monedas (rouleaux)	-
Anillos de Cabot	-
Poiquilocitosis	-
Equinocitos	1+
Acantocito	-
Queratocito	-
Esquistocito	-
Eliptocito	-
Esferocito	-
Excentrocito	-
Estomatocito	-
Drepanocito	-
Codocito	-
Dacriocito	-

Leucocitos

Basofilia citoplasmática	-
Vacuolización citoplasmática	-
Cuerpos de Dohle	-
Granulación tóxica	-
Gigantismo celular	-
Núcleos en anillo	-
Linfocitos reactivos	-

Plaquetas

Plaquetas activadas	-
Agregación plaquetaria	-
Macroplaquetas	-
Plaquetas gigantes	-
Satelitismo plaquetario	-


Carlos R. Espejo T.
MÉDICO VETERINARIO
C.M.V.P. 12909