

HEMOGRAMA MANUAL



MasterVet Lab

NOA FLORES (CANINO - PITBULL)

Solicitud: 40814

Veterinaria: 6 Huellitas

Edad: 5 años 6 meses

Fecha de Recepción: 07/11/2024

Médico: Angeles

Código: 35311

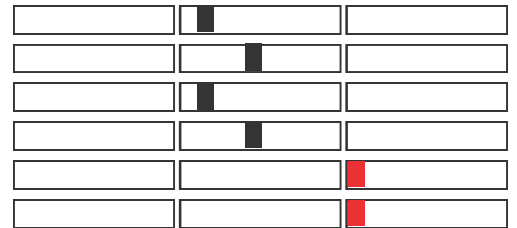
Fecha de Emisión: 07/11/2024

RESULTADOS

Parámetro Resultados Valores Referenciales

SERIE ROJA

Hematocrito	40.0	37-54 %
Hemoglobina	14.7	12-18 g/dL
Eritrocitos	5,900,000	5,500,000-8,500,000 /uL
VCM	67.8	60-77 fL
HCM	24.9	19-24 pg
CHCM	36.8	29-36 g/dL

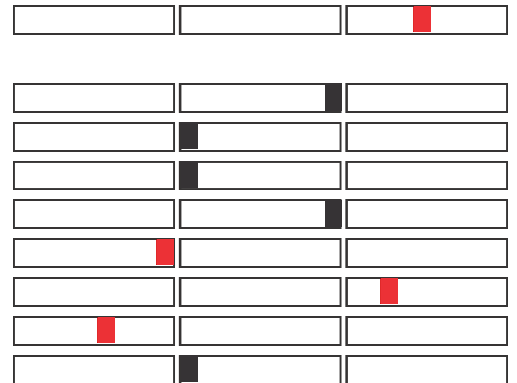


SERIE BLANCA

Leucocitos 22,460 6,000-15,000 /uL


VALOR RELATIVO %

Neutrófilos %	76	60-77 %
Metamielocitos %	0	0-3 %
Abastionados %	0	0-3 %
Segmentados %	76	60-77 %
Linfocitos %	11	12-30 %
Monocitos %	12	3-10 %
Eosinófilos %	1	2-10 %
Basófilos %	0	0-1 %



VALOR ABSOLUTO

Neutrófilos	17,070	3,200-11,550 /uL
Metamielocitos	0	0-450 /uL
Abastionados	0	0-450 /uL
Segmentados	17,070	3,200-11,550 /uL
Linfocitos	2,471	800-4,500 /uL
Monocitos	2,695	180-1,500 /uL
Eosinófilos	225	120-1,500 /uL
Basófilos	0	0-90 /uL



SERIE PLAQUETARIA

Plaquetas	388,000	185,000-500,000 /uL
MPV	10.2	5-15 fL



SOLIDOS PLASMÁTICOS

Solidos plasmáticos 8.5 5.2-8.2 g/dL





NOA FLORES (CANINO - PITBULL)

Solicitud: 40814

Veterinaria: 6 Huellitas

Edad: 5 años 6 meses

Fecha de Recepción: 07/11/2024

Médico: Angeles

Código: 35311

Fecha de Emisión: 07/11/2024

Hallazgos morfológicos en el frotis sanguíneo

Eritrocitos


Hipocromía	-
Anisocitosis	-
Microcitosis	-
Macrocitosis	-
Policromasia	-
Cuerpos de Heinz	-
Hematíes Nucleados	-
Cuerpos de Howell - Jolly	-
Punteado Basófilo	-
Eritroaglutinación	-
Pila de monedas (rouleaux)	-
Anillos de Cabot	-
Poiquilocitosis	-
Equinocitos	-
Acantocito	-
Queratocito	-
Esquistocito	-
Eliptocito	-
Esferocito	-
Excentrocito	-
Estomatocito	-
Drepanocito	-
Codocito	-
Dacriocito	-

Leucocitos

Basofilia citoplasmática	-
Vacuolización citoplasmática	-
Cuerpos de Dohle	-
Granulación tóxica	-
Gigantismo celular	-
Núcleos en anillo	-
Linfocitos reactivos	-

Plaquetas

Plaquetas activadas	-
Agregación plaquetaria	-
Macroplaquetas	-
Plaquetas gigantes	-
Satelitismo plaquetario	-


Carlos R. Espejo T.
MÉDICO VETERINARIO
C.M.V.P. 12909