

# HEMOGRAMA MANUAL



**MasterVet Lab** 

**MOTTA GALINDO (CANINO - MALTES)**

Solicitud: 36775

**Veterinaria:** 6 Huellitas

**Edad:**

**Fecha de Recepción:** 20/09/2024

**Médico:** Claudia V.

**Código:** 31117

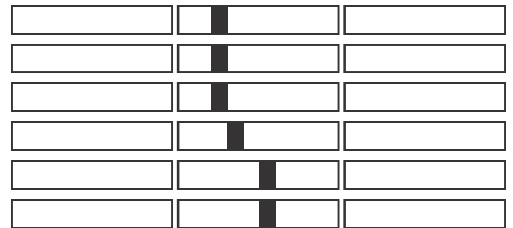
**Fecha de Emisión:** 20/09/2024

## RESULTADOS

### Parámetro Resultados Valores Referenciales

#### SERIE ROJA

Hematocrito	41.0	37-54 %
Hemoglobina	13.5	12-18 g/dL
Eritrocitos	6,200,000	5,500,000-8,500,000 /uL
VCM	66.1	60-77 fL
HCM	21.8	19-24 pg
CHCM	32.9	29-36 g/dL



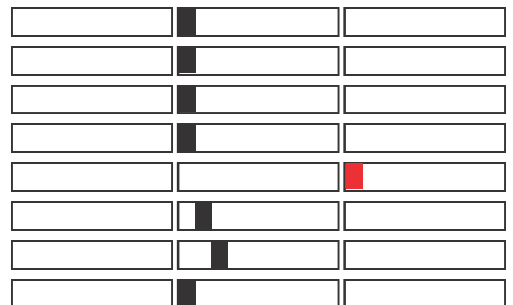#### SERIE BLANCA

Leucocitos 1,198 6,000-15,000 /uL



#### VALOR RELATIVO %

Neutrófilos %	61	60-77 %
Metamielocitos %	0	0-3 %
Abastondados %	0	0-3 %
Segmentados %	61	60-77 %
Linfocitos %	31	12-30 %
Monocitos %	4	3-10 %
Eosinófilos %	4	2-10 %
Basófilos %	0	0-1 %



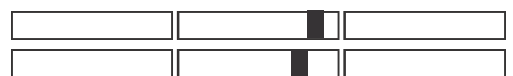#### VALOR ABSOLUTO

Neutrófilos	731	3,200-11,550 /uL
Metamielocitos	0	0-450 /uL
Abastondados	0	0-450 /uL
Segmentados	731	3,200-11,550 /uL
Linfocitos	371	800-4,500 /uL
Monocitos	48	180-1,500 /uL
Eosinófilos	48	120-1,500 /uL
Basófilos	0	0-90 /uL



#### SERIE PLAQUETARIA

Plaquetas	466,000	185,000-500,000 /uL
MPV	12.1	5-15 fL



#### SOLIDOS PLASMÁTICOS

Solidos plasmáticos 6.8 5.2-8.2 g/dL





MOTTA GALINDO (CANINO - MALTES)

Solicitud: 36775

Veterinaria: 6 Huellitas

Edad:

Fecha de Recepción: 20/09/2024

Médico: Claudia V.

Código: 31117

Fecha de Emisión: 20/09/2024

## Hallazgos morfológicos en el frotis sanguíneo

### Eritrocitos

Hipocromía	-
Anisocitosis	-
Microcitosis	-
Macrocitosis	-
Policromasia	1+
Cuerpos de Heinz	-
Hematíes Nucleados	9%
Cuerpos de Howell - Jolly	-
Punteado Basófilo	-
Eritroaglutinación	-
Pila de monedas (rouleaux)	-
Anillos de Cabot	-
Poiquilocitosis	-
Equinocitos	-
Acantocito	-
Queratocito	-
Esquistocito	-
Eliptocito	-
Esferocito	-
Excentrocito	-
Estomatocito	-
Drepanocito	-
Codocito	-
Dacriocito	-

### Leucocitos

Basofilia citoplasmática	-
Vacuolización citoplasmática	-
Cuerpos de Dohle	-
Granulación tóxica	-
Gigantismo celular	-
Núcleos en anillo	-
Linfocitos reactivos	-

### Plaquetas

Plaquetas activadas	-
Agregación plaquetaria	-
Macroplaquetas	1+
Plaquetas gigantes	-
Satelitismo plaquetario	-

  
Carlos R. Espejo T.  
MÉDICO VETERINARIO  
C.M.V.P. 12909