

# HEMOGRAMA MANUAL

CHATO HUARCAYA (CANINO - MESTIZO)

Solicitud: 36772

Veterinaria: 6 Huellitas Edad: 11 años

Fecha de Recepción: 19/09/2024

Médico: César Mendoza Código: 31015

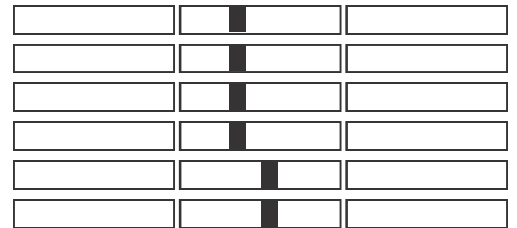
Fecha de Emisión: 19/09/2024

## RESULTADOS

### Parámetro Resultados Valores Referenciales

#### SERIE ROJA

Hematocrito	43.0	37-54 %
Hemoglobina	14.2	12-18 g/dL
Eritrocitos	6,500,000	5,500,000-8,500,000 /uL
VCM	66.2	60-77 fL
HCM	21.9	19-24 pg
CHCM	33.0	29-36 g/dL

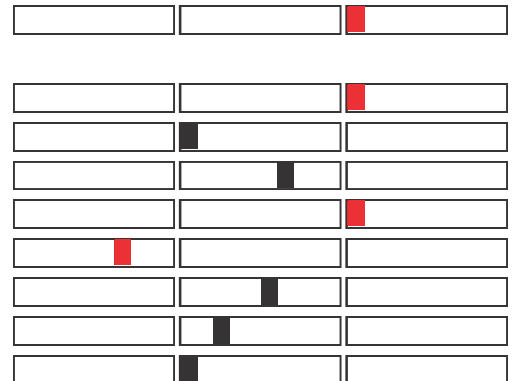


#### SERIE BLANCA

Leucocitos 16,340 6,000-15,000 /uL

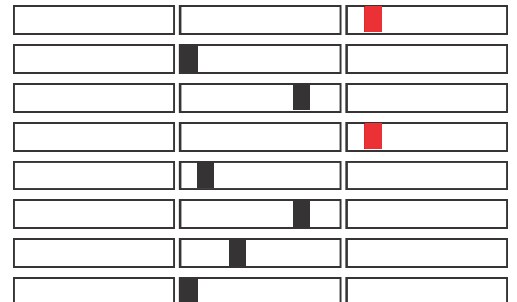
#### VALOR RELATIVO %

Neutrófilos %	81	60-77 %
Metamielocitos %	0	0-3 %
Abastionados %	2	0-3 %
Segmentados %	79	60-77 %
Linfocitos %	8	12-30 %
Monocitos %	7	3-10 %
Eosinófilos %	4	2-10 %
Basófilos %	0	0-1 %



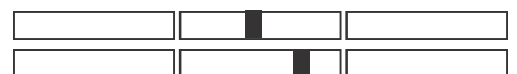#### VALOR ABSOLUTO

Neutrófilos	13,236	3,200-11,550 /uL
Metamielocitos	0	0-450 /uL
Abastionados	327	0-450 /uL
Segmentados	12,909	3,200-11,550 /uL
Linfocitos	1,307	800-4,500 /uL
Monocitos	1,144	180-1,500 /uL
Eosinófilos	654	120-1,500 /uL
Basófilos	0	0-90 /uL




#### SERIE PLAQUETARIA

Plaquetas	318,000	185,000-500,000 /uL
MPV	12.3	5-15 fL



#### SOLIDOS PLASMÁTICOS

Solidos plasmáticos 8.7 5.2-8.2 g/dL



CHATO HUARCAYA (CANINO - MESTIZO)

Solicitud: 36772

Veterinaria: 6 Huellitas

Edad: 11 años

Fecha de Recepción: 19/09/2024

Médico: César Mendoza

Código: 31015

Fecha de Emisión: 19/09/2024

## Hallazgos morfológicos en el frotis sanguíneo

### Eritrocitos

Hipocromía	-
Anisocitosis	-
Microcitosis	-
Macrocitosis	-
Policromasia	-
Cuerpos de Heinz	-
Hematíes Nucleados	-
Cuerpos de Howell - Jolly	-
Punteado Basófilo	-
Eritroaglutinación	-
Pila de monedas (rouleaux)	-
Anillos de Cabot	-
Poiquilocitosis	-
Equinocitos	1+
Acantocito	-
Queratocito	-
Esquistocito	-
Eliptocito	-
Esferocito	-
Excentrocito	-
Estomatocito	-
Drepanocito	-
Codocito	-
Dacriocito	-

### Leucocitos

Basofilia citoplasmática	-
Vacuolización citoplasmática	1+
Cuerpos de Dohle	-
Granulación tóxica	-
Gigantismo celular	-
Núcleos en anillo	-
Linfocitos reactivos	-

### Plaquetas

Plaquetas activadas	-
Agregación plaquetaria	-
Macroplaquetas	1+
Plaquetas gigantes	-
Satelitismo plaquetario	-

  
Carlos R. Espejo T.  
MÉDICO VETERINARIO  
C.M.V.P. 12909