

FROTIS DE HEMOPARÁSITOS

LABORATORIO CLINICO PATOLÓGICO VETERINARIO



MasterVet Lab



SOLICITUD: 36770

TOBBY BRICEÑO (CANINO-MESTIZO)

VETERINARIA:	6 Huellitas	EDAD:	2 años 6 meses	FECHA DE RECEPCION:	14/09/2024
MEDICO VETERINARIO:	Claudia V.	H.C	30561	FECHA DE EMISION:	14/09/2024

I. HISTORIA CLÍNICA

Se recibe una muestra de sangre con EDTA, se realiza dos frotis sanguíneos de capa flogística.

II. DESCRIPCIÓN MORFOLÓGICA CITOLÓGICA

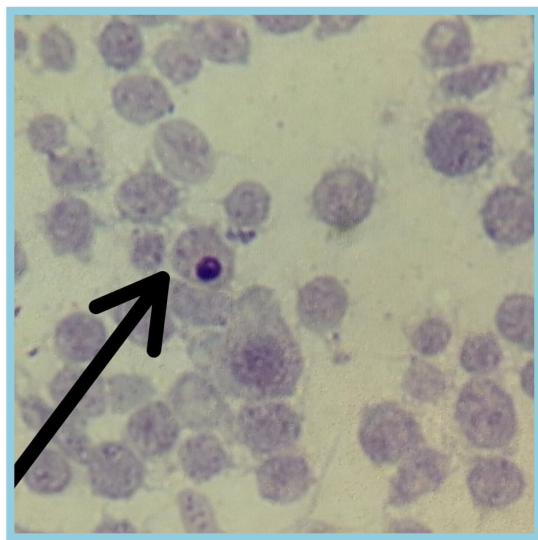
Se observan microorganismos pequeños, redondos y basófilos ubicados dentro de las plaquetas (intraplaquetario) en moderada cantidad. No se observan mitosis ni células neoplásicas en la muestra remitida.


III. DIAGNOSTICO CITOLÓGICO

Frotis sanguíneo positivo a *Anaplasma spp.*

IV. COMENTARIO

Se sugiere complementar estudio con pruebas de inmunoensayo (inmunocromatografía/Caniv 4 Anigen, ELISA/ 4DX IDEXX, PCR en tiempo real) para descarte de otros hemoparásitos tomando en cuenta la sintomatología e historia clínica del paciente, también realizar hemogramas de control cada cuatro días. El tratamiento queda a criterio total del médico veterinario a cargo del caso.




Carlos R. Espejo T.
MÉDICO VETERINARIO
C.M.V.P. 12909