

HEMOGRAMA MANUAL



MasterVet Lab 

TOMAS HUAMAN (FELINO - DPC)

Solicitud: 36715

Veterinaria: 6 Huellitas

Edad: 4 meses

Fecha de Recepción: 07/10/2024

Médico: Claudia V.

Código: 32658

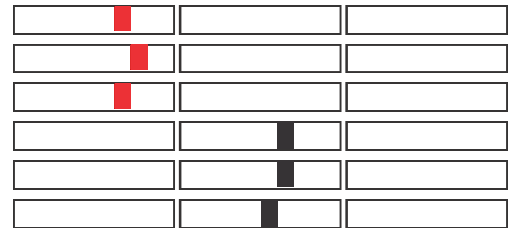
Fecha de Emisión: 07/10/2024

RESULTADOS

Parámetro Resultados Valores Referenciales

SERIE ROJA

Hematocrito	19.0	30-47 %
Hemoglobina	6.3	9-15 g/dL
Eritrocitos	3,900,000	5,800,000-10,700,000 /uL
VCM	48.7	37-55 fL
HCM	16.2	13-18 pg
CHCM	33.2	31-35 g/dL

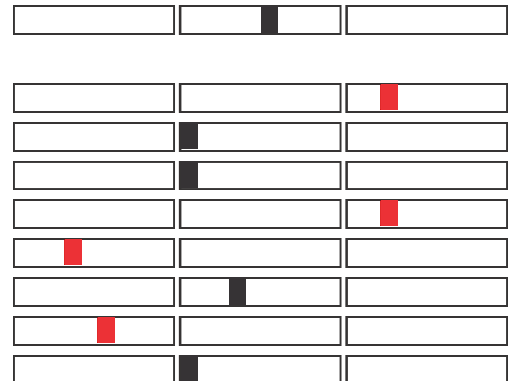


SERIE BLANCA

Leucocitos 11,520 5,500-17,000 /uL

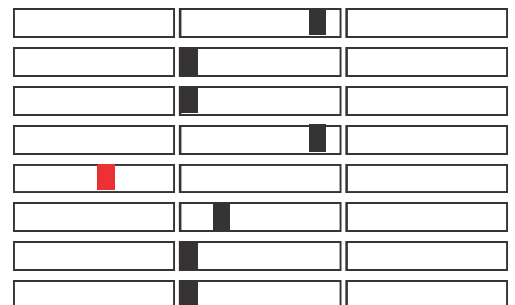
VALOR RELATIVO %

Neutrófilos %	90	35-75 %
Metamielocitos %	0	0-3 %
Abastondados %	0	0-3 %
Segmentados %	90	35-75 %
Linfocitos %	7	20-55 %
Monocitos %	2	1-4 %
Eosinófilos %	1	2-12 %
Basófilos %	0	0-1 %



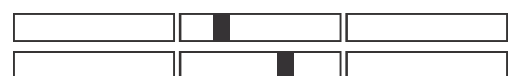VALOR ABSOLUTO

Neutrófilos	10,368	2,500-12,000 /uL
Metamielocitos	0	0-450 /uL
Abastondados	0	0-450 /uL
Segmentados	10,368	2,500-12,000 /uL
Linfocitos	806	1,500-7,000 /uL
Monocitos	230	55-800 /uL
Eosinófilos	115	100-1,500 /uL
Basófilos	0	0-145 /uL



SERIE PLAQUETARIA

Plaquetas	284,000	150,000-600,000 /uL
MPV	11.6	8.1-13.9 fL



SOLIDOS PLASMÁTICOS

Solidos plasmáticos 6.3 5.2-8.6 g/dL



TOMAS HUAMAN (FELINO - DPC)

Solicitud: 36715

Veterinaria: 6 Huellitas

Edad: 4 meses

Fecha de Recepción: 07/10/2024

Médico: Claudia V.

Código: 32658

Fecha de Emisión: 07/10/2024

Hallazgos morfológicos en el frotis sanguíneo

Eritrocitos


Hipocromía	-
Anisocitosis	-
Microcitosis	-
Macrocitosis	-
Policromasia	Leve
Cuerpos de Heinz	-
Hematíes Nucleados	-
Cuerpos de Howell - Jolly	-
Punteado Basófilo	-
Eritroaglutinación	-
Pila de monedas (rouleaux)	-
Anillos de Cabot	-
Poiquilocitosis	-
Equinocitos	-
Acantocito	1+
Queratocito	-
Esquistocito	-
Eliptocito	-
Esferocito	-
Excentrocito	-
Estomatocito	-
Drepanocito	-
Codocito	-
Dacriocito	-

Leucocitos

Basofilia citoplasmática	-
Vacuolización citoplasmática	-
Cuerpos de Dohle	-
Granulación tóxica	-
Gigantismo celular	-
Núcleos en anillo	-
Linfocitos reactivos	-

Plaquetas

Plaquetas activadas	1+
Agregación plaquetaria	-
Macroplaquetas	-
Plaquetas gigantes	-
Satelitismo plaquetario	-


 Carlos R. Espejo T.
 MÉDICO VETERINARIO
 C.M.V.P. 12909