

FROTIS DE HEMOPARÁSITOS

LABORATORIO CLINICO PATOLÓGICO VETERINARIO



MasterVet Lab



SOLICITUD: 36715

TOMAS HUAMAN (FELINO-DPC)

VETERINARIA:	6 Huellitas	EDAD:	4 meses	FECHA DE RECEPCION:	07/10/2024
MEDICO VETERINARIO:	Claudia V.	H.C	32658	FECHA DE EMISION:	07/10/2024

I. HISTORIA CLÍNICA

Se recibe una muestra de sangre con EDTA, se realiza dos frotis sanguíneos de capa flogística.

II. DESCRIPCIÓN MORFOLÓGICA CITOLÓGICA

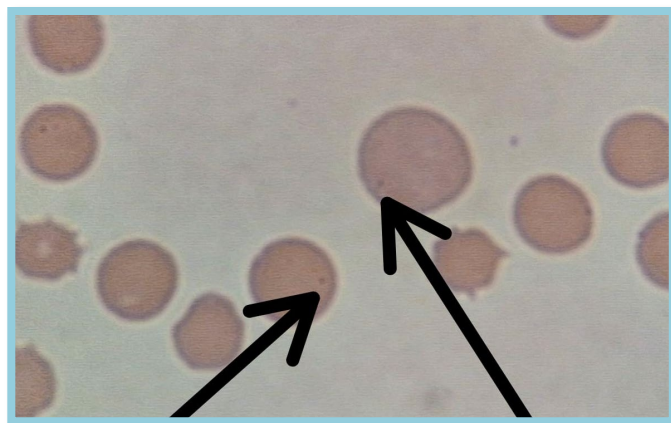Se observan microorganismos pequeños, redondos y basófilos que se ubican en la superficie lateral de los hematíes (algunos céntricos). No se observan mitosis ni células neoplásicas en la muestra remitida.


III. DIAGNOSTICO CITOLÓGICO

Frotis sanguíneo positivo a *Mycoplasma spp.*

IV. COMENTARIO

Se sugiere complementar estudio con pruebas de inmunoensayo (inmunocromatografía, ELISA, PCR en tiempo real) para descarte de Vif/ViLeF tomando en cuenta la sintomatología e historia clínica del paciente, también realizar hemogramas de control cada cuatro días. El tratamiento queda a criterio total del médico veterinario a cargo del caso.




Carlos R. Espejo T.
MÉDICO VETERINARIO
C.M.V.P. 12909