

HEMOGRAMA MANUAL



MasterVet Lab 

TSUKI (FELINO - MESTIZO)

Solicitud: 36705

Veterinaria: 6 Huellitas

Edad: 2 años 8 meses

Fecha de Recepción: 26/09/2024

Médico: César Mendoza

Código: 31771

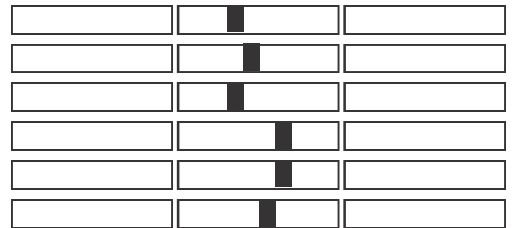
Fecha de Emisión: 26/09/2024

RESULTADOS

Parámetro Resultados Valores Referenciales

SERIE ROJA

Hematocrito	36.0	30-47 %
Hemoglobina	11.9	9-15 g/dL
Eritrocitos	7,300,000	5,800,000-10,700,000 /uL
VCM	49.3	37-55 fL
HCM	16.3	13-18 pg
CHCM	33.1	31-35 g/dL

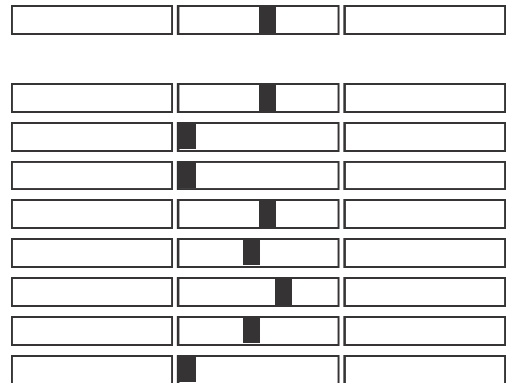


SERIE BLANCA

Leucocitos 12,210 5,500-17,000 /uL

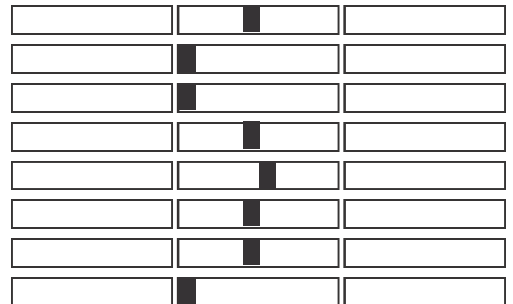
VALOR RELATIVO %

Neutrófilos %	56	35-75 %
Metamielocitos %	0	0-3 %
Abastionados %	0	0-3 %
Segmentados %	56	35-75 %
Linfocitos %	35	20-55 %
Monocitos %	3	1-4 %
Eosinófilos %	6	2-12 %
Basófilos %	0	0-1 %



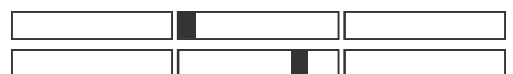VALOR ABSOLUTO

Neutrófilos	6,838	2,500-12,000 /uL
Metamielocitos	0	0-450 /uL
Abastionados	0	0-450 /uL
Segmentados	6,838	2,500-12,000 /uL
Linfocitos	4,274	1,500-7,000 /uL
Monocitos	366	55-800 /uL
Eosinófilos	733	100-1,500 /uL
Basófilos	0	0-145 /uL




SERIE PLAQUETARIA

Plaquetas	171,000	150,000-600,000 /uL
MPV	12.4	8.1-13.9 fL



SOLIDOS PLASMÁTICOS

Solidos plasmáticos 7.8 5.2-8.6 g/dL





TSUKI (FELINO - MESTIZO)

Solicitud: 36705

Veterinaria: 6 Huellitas

Edad: 2 años 8 meses

Fecha de Recepción: 26/09/2024

Médico: César Mendoza

Código: 31771

Fecha de Emisión: 26/09/2024

Hallazgos morfológicos en el frotis sanguíneo

Eritrocitos

Hipocromía	-
Anisocitosis	-
Microcitosis	-
Macrocitosis	-
Policromasia	-
Cuerpos de Heinz	-
Hematíes Nucleados	-
Cuerpos de Howell - Jolly	-
Punteado Basófilo	-
Eritroaglutinación	-
Pila de monedas (rouleaux)	-
Anillos de Cabot	-
Poiquilocitosis	-
Equinocitos	-
Acantocito	-
Queratocito	-
Esquistocito	-
Eliptocito	-
Esferocito	-
Excentrocito	-
Estomatocito	-
Drepanocito	-
Codocito	-
Dacriocito	-

Leucocitos

Basofilia citoplasmática	-
Vacuolización citoplasmática	-
Cuerpos de Dohle	-
Granulación tóxica	-
Gigantismo celular	-
Núcleos en anillo	-
Linfocitos reactivos	-

Plaquetas

Plaquetas activadas	-
Agregación plaquetaria	-
Macroplaquetas	-
Plaquetas gigantes	-
Satelitismo plaquetario	-


Carlos R. Espejo T.
MÉDICO VETERINARIO
C.M.V.P. 12909