



NEKO CERVANTES (FELINO - MESTIZO)

Solicitud: 3625

Veterinaria: 6 Huellitas

Edad: 9 meses

Fecha de Recepción: 28/08/2023

Médico: C. Mendoza

Código: 3625

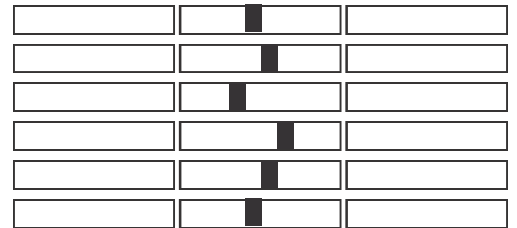
Fecha de Emisión: 28/08/2023

RESULTADOS

Parámetro	Resultados	Valores Referenciales
-----------	------------	-----------------------

SERIE ROJA

Hematocrito	37.0	30-47 %
Hemoglobina	12.1	9-15 g/dL
Eritrocitos	7,600,000	5,800,000-10,700,000 /uL
VCM	48.7	37-55 fL
HCM	15.9	13-18 pg
CHCM	32.7	31-35 g/dL




SERIE BLANCA

Leucocitos	22,800	5,500-17,000 /uL
------------	--------	------------------



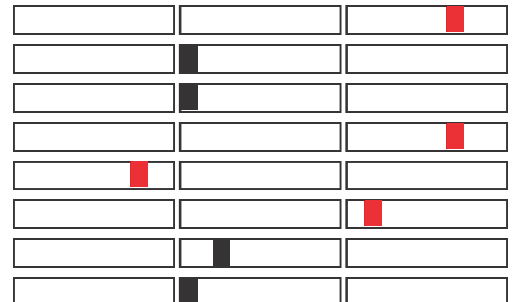
VALOR RELATIVO %

Neutrófilos %	89	35-75 %
Metamielocitos %	0	0-3 %
Abastionados %	0	0-3 %
Segmentados %	89	35-75 %
Linfocitos %	5	20-55 %
Monocitos %	4	1-4 %
Eosinófilos %	2	2-12 %
Basófilos %	0	0-1 %



VALOR ABSOLUTO

Neutrófilos	20,292	2,500-12,000 /uL
Metamielocitos	0	0-450 /uL
Abastionados	0	0-450 /uL
Segmentados	20,292	2,500-12,000 /uL
Linfocitos	1,140	1,500-7,000 /uL
Monocitos	912	55-800 /uL
Eosinófilos	456	100-1,500 /uL
Basófilos	0	0-145 /uL




SERIE PLAQUETARIA

Plaquetas	240,000	150,000-600,000 /uL
MPV	11.5	8.1-13.9 fL



SOLIDOS PLASMÁTICOS

Solidos plasmáticos	8.0	5.2-8.6 g/dL
---------------------	-----	--------------





NEKO CERVANTES (FELINO - MESTIZO)

Solicitud: 3625

Veterinaria: 6 Huellitas

Edad: 9 meses

Fecha de Recepción: 28/08/2023

Médico: C. Mendoza

Código: 3625

Fecha de Emisión: 28/08/2023

Hallazgos morfológicos en el frotis sanguíneo

Eritrocitos


Hipocromía	-
Anisocitosis	-
Microcitosis	-
Macrocitosis	-
Policromasia	-
Metarrubicitos	-
Cuerpos de Heinz	-
Cuerpos de Howell - Jolly	-
Punteado Basófilo	-
Eritroaglutinacion	-
Pila de monedas (rouleaux)	-
Anillos de Cabot	-
Poiquilocitosis	-
Equinocitos	-
Acantocito	-
Queratocito	-
Esquistocito	-
Eliptocito	-
Esferocito	-
Excentrocito	-
Estomatocito	-
Drepanocito	-
Codocito	-
Dacriocito	-

Leucocitos

Basofilia citoplasmática	-
Vacuolización citoplasmática	-
Cuerpos de Dohle	-
Granulación tóxica	-
Gigantismo celular	-
Núcleos en anillo	-
Linfocitos reactivos	-

Plaquetas

Plaquetas activadas	-
Agregación plaquetaria	-
Macroplaquetas	-
Plaquetas gigantes	-
Satelitismo plaquetario	-


Carlos R. Espejo T.
MÉDICO VETERINARIO
C.M.V.P. 12909