

# HEMOGRAMA MANUAL



**MasterVet Lab**

**KIMCHY GARANTEZ (FELINO - MESTIZO)**

Solicitud: 34929

**Veterinaria:** 6 Huellitas

**Edad:** 7 años

**Fecha de Recepción:** 22/08/2024

**Médico:** César Mendoza

**Código:** 28277

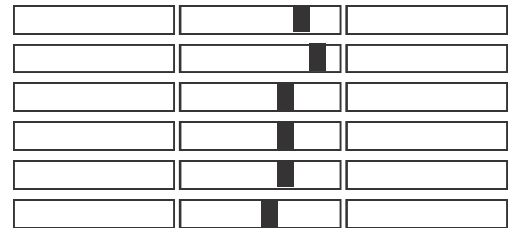
**Fecha de Emisión:** 22/08/2024

## RESULTADOS

### Parámetro Resultados Valores Referenciales

#### SERIE ROJA

Hematocrito	43.0	30-47 %
Hemoglobina	14.2	9-15 g/dL
Eritrocitos	8,800,000	5,800,000-10,700,000 /uL
VCM	48.9	37-55 fL
HCM	16.1	13-18 pg
CHCM	33.0	31-35 g/dL

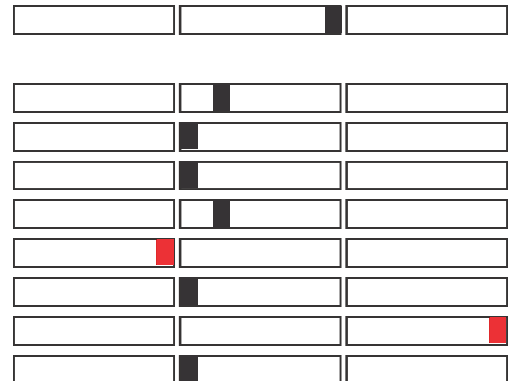


#### SERIE BLANCA

Leucocitos 16,620 5,500-17,000 /uL

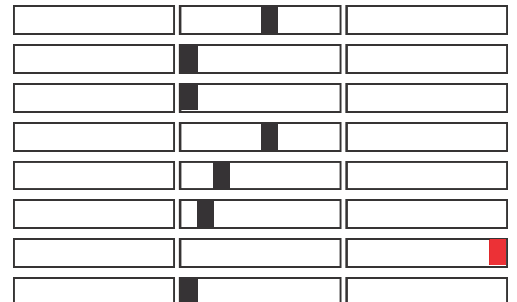
#### VALOR RELATIVO %

Neutrófilos %	45	35-75 %
Metamielocitos %	0	0-3 %
Abastionados %	0	0-3 %
Segmentados %	45	35-75 %
Linfocitos %	18	20-55 %
Monocitos %	1	1-4 %
Eosinófilos %	36	2-12 %
Basófilos %	0	0-1 %



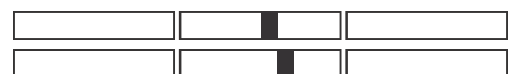#### VALOR ABSOLUTO

Neutrófilos	7,479	2,500-12,000 /uL
Metamielocitos	0	0-450 /uL
Abastionados	0	0-450 /uL
Segmentados	7,479	2,500-12,000 /uL
Linfocitos	2,992	1,500-7,000 /uL
Monocitos	166	55-800 /uL
Eosinófilos	5,983	100-1,500 /uL
Basófilos	0	0-145 /uL



#### SERIE PLAQUETARIA

Plaquetas	378,000	150,000-600,000 /uL
MPV	12.0	8.1-13.9 fL



#### SOLIDOS PLASMÁTICOS

Solidos plasmáticos 7.1 5.2-8.6 g/dL



**KIMCHY GARANTEZ (FELINO - MESTIZO)**

Solicitud: 34929

**Veterinaria:** 6 Huellitas

**Edad:** 7 años

**Fecha de Recepción:** 22/08/2024

**Médico:** César Mendoza

**Código:** 28277

**Fecha de Emisión:** 22/08/2024

## Hallazgos morfológicos en el frotis sanguíneo

### Eritrocitos

Hipocromía	-
Anisocitosis	-
Microcitosis	-
Macrocitosis	-
Policromasia	-
Cuerpos de Heinz	-
Hematíes Nucleados	-
Cuerpos de Howell - Jolly	-
Punteado Basófilo	-
Eritroaglutinación	-
Pila de monedas (rouleaux)	-
Anillos de Cabot	-
Poiquilocitosis	-
Equinocitos	-
Acantocito	-
Queratocito	-
Esquistocito	-
Eliptocito	-
Esferocito	-
Excentrocito	-
Estomatocito	-
Drepanocito	-
Codocito	-
Dacriocito	-

### Leucocitos

Basofilia citoplasmática	-
Vacuolización citoplasmática	-
Cuerpos de Dohle	-
Granulación tóxica	-
Gigantismo celular	-
Núcleos en anillo	-
Linfocitos reactivos	-

### Plaquetas

Plaquetas activadas	-
Agregación plaquetaria	-
Macroplaquetas	-
Plaquetas gigantes	-
Satelitismo plaquetario	-

  
Carlos R. Espejo T.  
MÉDICO VETERINARIO  
C.M.V.P. 12909