

HEMOGRAMA MANUAL



MasterVet Lab 

VALENTINA LEYVA (CANINO - MESTIZO)

Solicitud: 33613

Veterinaria: 6 Huellitas

Edad: 6 años

Fecha de Recepción: 16/08/2024

Médico: Claudia V.

Código: 27661

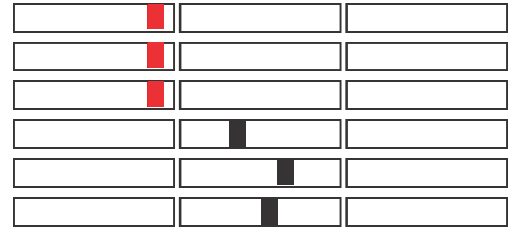
Fecha de Emisión: 16/08/2024

RESULTADOS

Parámetro Resultados Valores Referenciales

SERIE ROJA

| | | |
|-------------|-----------|-------------------------|
| Hematocrito | 30.0 | 37-54 % |
| Hemoglobina | 9.9 | 12-18 g/dL |
| Eritrocitos | 4,500,000 | 5,500,000-8,500,000 /uL |
| VCM | 66.7 | 60-77 fL |
| HCM | 22.0 | 19-24 pg |
| CHCM | 33.0 | 29-36 g/dL |

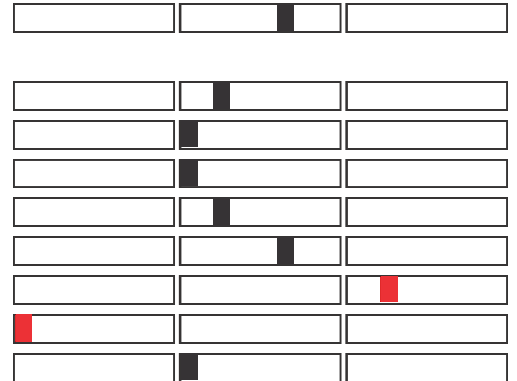


SERIE BLANCA

Leucocitos 12,030 6,000-15,000 /uL

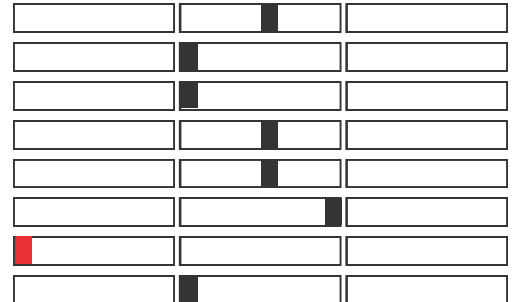VALOR RELATIVO %

| | | |
|------------------|----|---------|
| Neutrófilos % | 65 | 60-77 % |
| Metamielocitos % | 0 | 0-3 % |
| Abastionados % | 0 | 0-3 % |
| Segmentados % | 65 | 60-77 % |
| Linfocitos % | 23 | 12-30 % |
| Monocitos % | 12 | 3-10 % |
| Eosinófilos % | 0 | 2-10 % |
| Basófilos % | 0 | 0-1 % |



VALOR ABSOLUTO

| | | |
|----------------|-------|------------------|
| Neutrófilos | 7,820 | 3,200-11,550 /uL |
| Metamielocitos | 0 | 0-450 /uL |
| Abastionados | 0 | 0-450 /uL |
| Segmentados | 7,820 | 3,200-11,550 /uL |
| Linfocitos | 2,767 | 800-4,500 /uL |
| Monocitos | 1,444 | 180-1,500 /uL |
| Eosinófilos | 0 | 120-1,500 /uL |
| Basófilos | 0 | 0-90 /uL |



SERIE PLAQUETARIA

| | | |
|-----------|---------|---------------------|
| Plaquetas | 156,000 | 185,000-500,000 /uL |
| MPV | 11.3 | 5-15 fL |



SOLIDOS PLASMÁTICOS

Solidos plasmáticos 10.4 5.2-8.2 g/dL



VALENTINA LEYVA (CANINO - MESTIZO)

Solicitud: 33613

Veterinaria: 6 Huellitas

Edad: 6 años

Fecha de Recepción: 16/08/2024

Médico: Claudia V.

Código: 27661

Fecha de Emisión: 16/08/2024

Hallazgos morfológicos en el frotis sanguíneo

Eritrocitos

| | |
|----------------------------|---|
| Hipocromía | - |
| Anisocitosis | - |
| Microcitosis | - |
| Macrocitosis | - |
| Policromasia | - |
| Cuerpos de Heinz | - |
| Hematíes Nucleados | - |
| Cuerpos de Howell - Jolly | - |
| Punteado Basófilo | - |
| Eritroaglutinación | - |
| Pila de monedas (rouleaux) | - |
| Anillos de Cabot | - |
| Poiquilocitosis | - |
| Equinocitos | - |
| Acantocito | - |
| Queratocito | - |
| Esquistocito | - |
| Eliptocito | - |
| Esferocito | - |
| Excentrocito | - |
| Estomatocito | - |
| Drepanocito | - |
| Codocito | - |
| Dacriocito | - |

Leucocitos

| | |
|------------------------------|---|
| Basofilia citoplasmática | - |
| Vacuolización citoplasmática | - |
| Cuerpos de Dohle | - |
| Granulación tóxica | - |
| Gigantismo celular | - |
| Núcleos en anillo | - |
| Linfocitos reactivos | - |

Plaquetas

| | |
|-------------------------|----|
| Plaquetas activadas | 1+ |
| Agregación plaquetaria | - |
| Macroplaquetas | 1+ |
| Plaquetas gigantes | - |
| Satelitismo plaquetario | - |


Carlos R. Espejo T.
MÉDICO VETERINARIO
C.M.V.P. 12909