

HEMOGRAMA MANUAL



MasterVet Lab

DESMA (CANINO - MESTIZO)

Solicitud: 33488

Veterinaria: 6 Huellitas

Edad: 8 meses

Fecha de Recepción: 05/08/2024

Médico: Claudia V.

Código: 26504

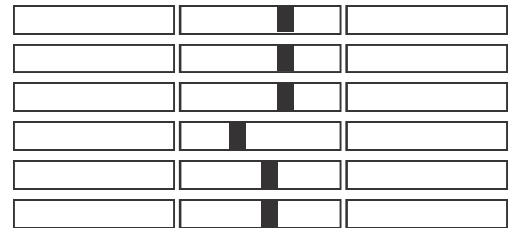
Fecha de Emisión: 05/08/2024

RESULTADOS

Parámetro Resultados Valores Referenciales

SERIE ROJA

Hematocrito	48.0	37-54 %
Hemoglobina	15.8	12-18 g/dL
Eritrocitos	7,300,000	5,500,000-8,500,000 /uL
VCM	65.8	60-77 fL
HCM	21.6	19-24 pg
CHCM	32.9	29-36 g/dL

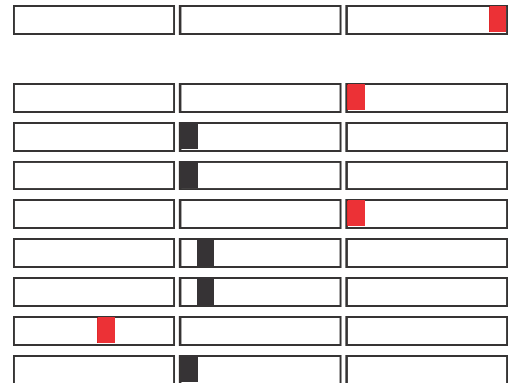


SERIE BLANCA

Leucocitos 29,930 6,000-15,000 /uL

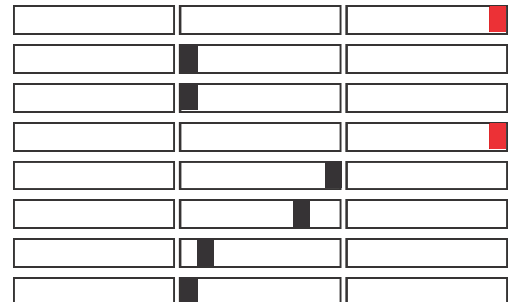
VALOR RELATIVO %

Neutrófilos %	80	60-77 %
Metamielocitos %	0	0-3 %
Abastionados %	0	0-3 %
Segmentados %	80	60-77 %
Linfocitos %	15	12-30 %
Monocitos %	4	3-10 %
Eosinófilos %	1	2-10 %
Basófilos %	0	0-1 %



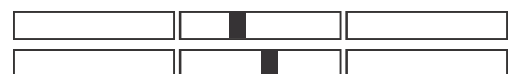VALOR ABSOLUTO

Neutrófilos	23,944	3,200-11,550 /uL
Metamielocitos	0	0-450 /uL
Abastionados	0	0-450 /uL
Segmentados	23,944	3,200-11,550 /uL
Linfocitos	4,490	800-4,500 /uL
Monocitos	1,197	180-1,500 /uL
Eosinófilos	299	120-1,500 /uL
Basófilos	0	0-90 /uL




SERIE PLAQUETARIA

Plaquetas	291,000	185,000-500,000 /uL
MPV	10.3	5-15 fL



SOLIDOS PLASMÁTICOS

Solidos plasmáticos 7.7 5.2-8.2 g/dL





DESMA (CANINO - MESTIZO)

Solicitud: 33488

Veterinaria: 6 Huellitas

Edad: 8 meses

Fecha de Recepción: 05/08/2024

Médico: Claudia V.

Código: 26504

Fecha de Emisión: 05/08/2024

Hallazgos morfológicos en el frotis sanguíneo

Eritrocitos

Hipocromía	-
Anisocitosis	-
Microcitosis	-
Macrocitosis	-
Policromasia	-
Cuerpos de Heinz	-
Hematíes Nucleados	-
Cuerpos de Howell - Jolly	-
Punteado Basófilo	-
Eritroaglutinación	-
Pila de monedas (rouleaux)	-
Anillos de Cabot	-
Poiquilocitosis	-
Equinocitos	-
Acantocito	-
Queratocito	-
Esquistocito	-
Eliptocito	-
Esferocito	-
Excentrocito	-
Estomatocito	-
Drepanocito	-
Codocito	-
Dacriocito	-

Leucocitos

Basofilia citoplasmática	-
Vacuolización citoplasmática	-
Cuerpos de Dohle	-
Granulación tóxica	-
Gigantismo celular	-
Núcleos en anillo	-
Linfocitos reactivos	-

Plaquetas

Plaquetas activadas	1+
Agregación plaquetaria	1+
Macroplaquetas	1+
Plaquetas gigantes	-
Satelitismo plaquetario	-


Carlos R. Espejo T.
MÉDICO VETERINARIO
C.M.V.P. 12909